HERZCHIRURGIE 01.12.2017

# Kathetergestützte Klappentherapie

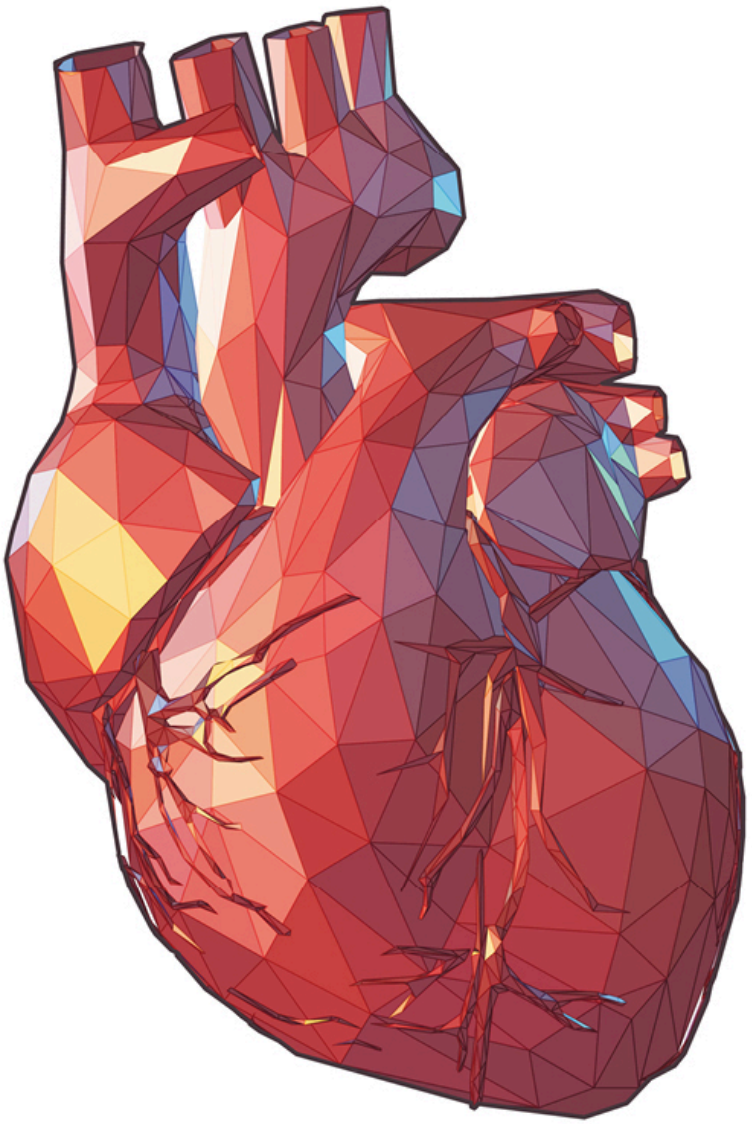

© iStock/Jolygon

Herzklappenerkrankungen sind häufige Erkrankungen des höheren Lebensalters. Ihre Prävalenz ist in der Gruppe der über 75-jährigen bei mehr als 10 %. Herzklappenerkrankungen gehen mit Beschwerden wie Luftnot, eingeschränkter Belastbarkeit und mit kardialen Dekompensationen einher. Sie sind bei rein konservativer Therapie mit einer erhöhten Mortalität vergesellschaftet. So beträgt die Mortalität von Patienten mit Aortenklappenstenose (AS) zwei Jahre nach Auftreten von Symptomen bis zu 50 %. Herzklappenerkrankungen werden üblicherweise durch chirurgische Therapie, entweder durch Klappenrekonstruktion oder durch Klappenersatz therapiert. Am häufigsten kommen die AS, die durch

Klappenersatz therapiert wird, und eine Mitralinsuffizienz (MI) vor, bei der häufig eine Rekonstruktion durchgeführt werden kann.

Bei fortgeschrittenem Alter der Patienten und im Fall von weiteren Komorbiditäten ist eine chirurgische Klappenoperation mit einem erhöhten operativen Risiko verbunden. Folglich zeigten zwei Studien, dass bei einem Drittel aller Patienten mit symptomatischer AS und der Hälfte aller Patienten mit symptomatischer MI in Europa aufgrund ihres Alters und/oder Komorbiditäten keine Herzklappenoperation durchgeführt wird [1, 2]. Diese Problematik wird zusätzlich durch den demographischen Wandel verstärkt. Aus diesem Grund erfolgte als Alternative zur konventionellen Operation die Entwicklung kathethergestützter Methoden zur Therapie von Herzklappenerkrankungen.

Seit der ersten erfolgreichen transkatheter Aortenklappenimplantation (TAVI) im Jahr 2002 durch Alain Cribier hat sich die TAVI zum Goldstandard (über 300.000 Implantationen weltweit) für inoperable und Hochrisikopatienten mit AS entwickelt und wird zunehmend bei Patienten mit intermediärem Risikoprofil (Risikobewertung nach dem EuroScore II und/oder dem STS Score zwischen 4 und 8 %) eingesetzt. Aufgrund der guten klinischen Ergebnisse und des insgesamten Erfolges der TAVI sind auch weitere kathetergestützte Verfahren zur Klappentherapie, insbesondere zur Therapie von Mitral- und Trikuspidalklappenerkrankungen, entwickelt worden.

Wir möchten in diesem Artikel einen kurzen Überblick über die Fortschritte im Bereich der transkatheter Aorten- und Mitralklappenimplantation sowie der Mitralklappenrekonstruktion geben.

## Transkatheter Aortenklappenimplantation

Aufgrund des raschen Fortschritts im TAVI Bereich und der konsekutiven Erweiterung der Indikation bei Patienten mit intermediärem Risiko erfolgte kürzlich die Anpassung der gemeinsamen Leitlinie der europäischen Gesellschaften für Kardiologie sowie Herz- und Thoraxchirurgie [3]. Dabei wurde empfohlen, eine TAVI nur in einem Zentrum mit Herz-Team und insbesondere mit aktiver Zusammenarbeit von Kardiologie und Herzchirurgie durchzuführen und bei jedem Patienten, für den TAVI als Therapieoption in Betracht gezogen wird, die optimale Therapie individuell im Herz-Team zu besprechen. Generell ist eine TAVI nur bei symptomatischen Patienten indiziert. Bei Patienten mit einem niedrigen Operationsrisiko (STS oder Euroscore II <4 % oder logistischer Euroscore <10 %) und ohne weiteren Risikofaktor wie Porzellanaorta ist weiterhin ein konventioneller chirurgischer Aortenklappenersatz indiziert. Mit steigendem Risiko und Alter sowie bei Eignung für einen transfemoralen Zugang, ist die TAVI vorzuziehen.

## Zugangswege

Der am häufigsten verwendete Zugangsweg zur TAVI ist der transfemorale Zugang. Die größten Vorteile sind hierbei eine geringe Invasivität sowie die Durchführbarkeit beim wachen Patienten ohne Intubationsnarkose in Analgosedierung. Durch die Verkleinerung der TAVI-Systeme und die Verwendung von effektiven Verschlusssystemen hat die Häufigkeit von Blutungskomplikationen der Leiste deutlich abgenommen und zudem können auch Patienten mit engeren Femoralgefäßen therapiert werden.

Der transapikale Zugang wird in den meisten Kliniken als Alternative durchgeführt, falls ein transfemoraler Zugang nicht möglich ist. Während dieser Zugang für die TAVI etwas an Bedeutung verloren hat und bei zirka 20 % der Fälle angewandt wird, ist er für viele Verfahren der transkatheter Mitralklappenrekonstruktionen und -implantationen notwendig. Der Eingriff erfolgt über eine linkslaterale Minithorakotomie von ca. 5 cm Länge im sechsten Interkostalraum in Intubationsnarkose. Mittels Tabaksbeutelnaht wird der Zugang an der Herzspitze gesichert. Vorteil dieses Zuganges ist die kurze Distanz zur Aorten- und Mitralklappe sowie der antegrade, mit dem Blutstrom gerichtete Zugangsweg zur Aortenklappe.

## Klappenprothesen

Für die kathetertechnischen Verfahren wurden in den letzten Jahren spezielle Prothesen, meist aus einem dünnen flexiblen Stent mit daran fixierten Klappensegeln aus Rinder- oder Schweineperikard bestehend, entwickelt. Im Gegensatz zu chirurgischen Bioprothesen müssen TAVI Prothesen vor der Implantation „gecrimpt“ (zusammengefaltet) und auf ein Einführsystem geladen werden. TAVI-Klappen können in Ballon-expandierende und selbstexpandierende Klappen eingeteilt werden. Erstere besitzen ein Stahlgerüst und werden nach Positionierung wie Koronarstents mittels eines Ballons expandiert. Selbstexpandierende Klappen besitzen ein Nitinolgerüst mit Formgedächtnis. Daher dehnt sich die Klappe beim Freisetzen aus dem Einführsystem von selbst aus. Die Temperatur im menschlichen Körper, im Herzen und im Blutstrom begünstigt zudem das Streben des Nitinol nach der Wiedererlangung seiner ursprünglichen Form.

Sowohl Ballon- als auch selbst-expandierende Klappen füllen je nach gewählter Größe den Bereich des Aortenannulus aus und dichten seitlich ab. Bei Übergröße oder zu starkem Aufdehnen besteht das Risiko von Annulus-Rupturen. Selbstexpandierbare Klappen können meist partiell repositioniert und teilweise sogar vollständig entfernt werden. Im postoperativen Verlauf können unterschiedliche Raten an AV-Blockierungen mit Notwendigkeit zur postoperativen Schrittmacherimplantation auftreten. Die verschiedenen Klappenprothesen werden intraannulär oder supraannulär implantiert, bei supraannulärer Position resultiert eine etwas günstigere Hämodynamik, allerdings auch ein etwas größeres Risiko an Koronarobstruktionen (das Koronarobstruktionsrisiko ist von verschiedenen Faktoren abhängig und beträgt zirka 1 %). Für den einzelnen Patienten mit spezieller Anatomie und Morphologie der Aortenklappenverkalkung kann durch das Heart-Team eine möglichst optimale und individuelle Prothesenauswahl getroffen werden (**Abbildung 1**).

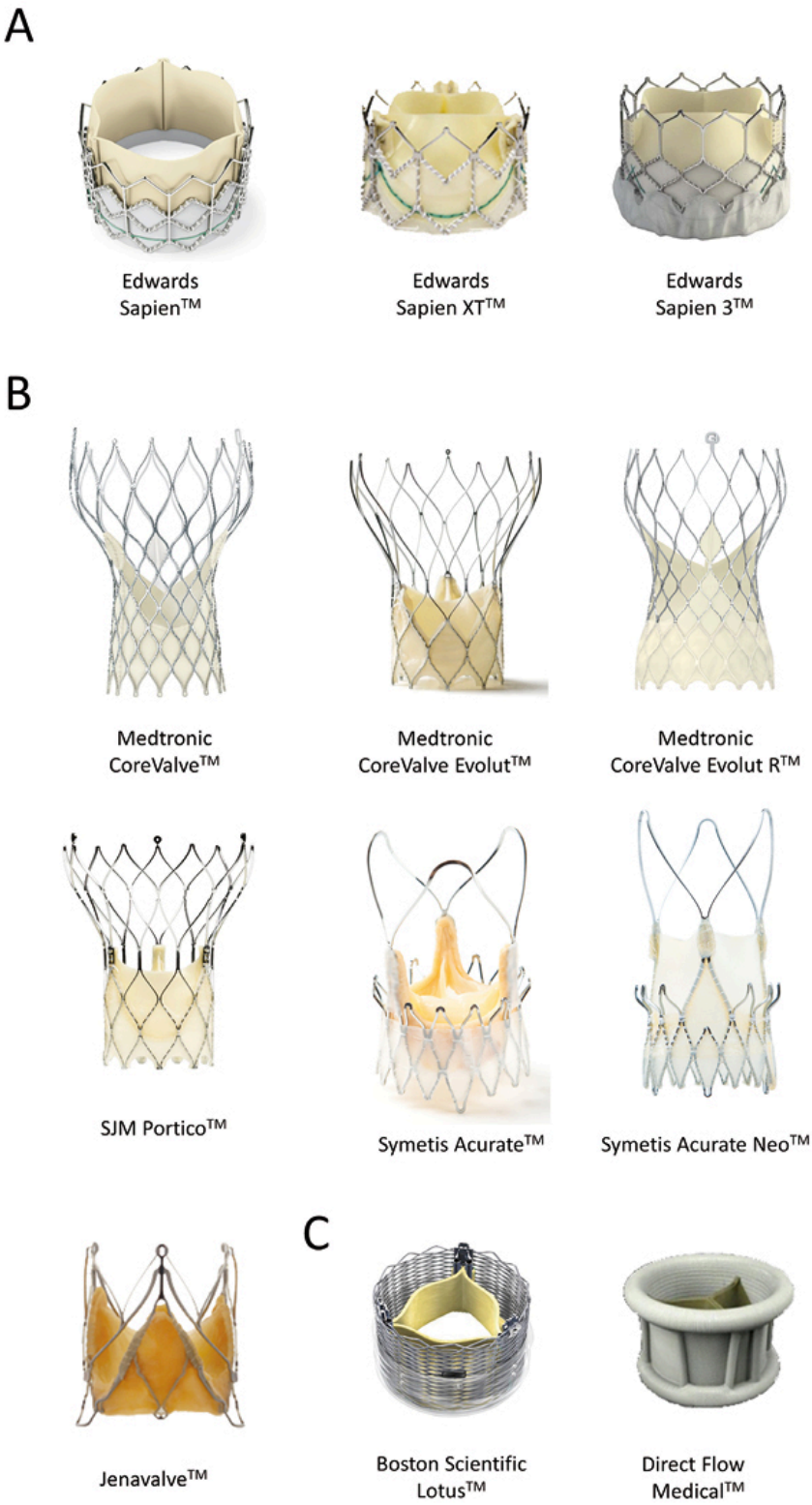


**Abb. 1:** Auswahl zugelassener transkatheter Aortenklappen; A) Ballon-expandierende TAVI-Prothesen; B) selbstexpandierende Prothesen; C) Klappen mit alternativen Freisetzungsmechanismen

Die weltweit am häufigsten implantierten Klappen sind die SAPIEN-Prothesen (SAPIEN™; SAPIEN XT™, SAPIEN 3™, Edwards Lifesciences Corporation, Irvine, California, USA) und die COREVALVE-Prothesen (COREVALVE™, COREVALVE Evolut R™ und COREVALVE Evolut pro™, Medtronic, Minneapolis, Minnesota, USA). Die SAPIEN-Prothese und ihre Nachfolger sind die einzigen aktuell in Gebrauch befindlichen Ballon-expandierenden TAVI-Prothesen. Die aktuellste Version dieser Produktlinie, die SAPIEN 3-Prothese, ist seit 2014 in Europa zugelassen. Sie eignet sich sowohl für den transapikalen als auch transvaskulären Zugang. Die COREVALVE-Prothesen sind die am häufigsten verwendeten selbstexpandierenden TAVI-Klappen und eignen sich nur für einen transvaskulären Zugang. Die neuste Generation dieser Prothese

ist die Evolut R, welche ebenfalls seit 2014 in Europa zugelassen ist. Weitere Prothesen sind ACURATE™ und ACURATE neo™ (früher Symetis Inc., Ecublens, Schweiz und jetzt Boston Scientific, Marlborough, MA, USA), PORTICO™ (entwickelt von St. Jude Medical, jetzt Abbott Vascular Abbott Park, IL, USA), LOTUS™ und LOTUS edge™ (Boston Scientific, Marlborough, MA, USA) und JENAVALVE™ (JenaValve Technology Inc., München, Germany).

## Transkatheter Mitralklappenrekonstruktion

Trotz des großen und schnellen Erfolges der transkatheter Aortenklappenimplantationen sind die Fortschritte im Bereich der kathetergestützen Therapie der Mitralklappeninsuffizienz (MI) deutlich langsamer. Ursächlich hierfür ist die komplexe Anatomie und Pathophysiologie der MI mit verschiedenen Ätiologien, einer möglichen Interaktion mit umliegenden kardialen Strukturen und einer im Vergleich zur Aortenklappe anspruchsvolleren Bildgebung.

Aufgrund der verschiedenen Pathologien kann nicht ein einziges Verfahren zur Therapie aller Patienten mit MI angewandt werden. Die aktuell verfügbaren beziehungsweise sich in der Entwicklung befindenden transkatheter Mitralklappenrekonstruktionstechniken orientieren sich an Methoden, welche sich bereits in der chirurgischen Therapie bewährt haben. Beispiele hierfür sind das chirurgische Edge-to-Edge Verfahren („Alfieri-Stich“), die Implantation von Neochordae und die Anuloplastie. Im Gegensatz zur chirurgischen Therapie ist hierbei jedoch üblicherweise keine Kombination verschiedener Techniken zur Wiederherstellung der Klappenkompetenz vorgesehen.

Trotz verschiedener Entwicklungen sind bislang nur wenige Verfahren in Europa zugelassen worden (**Abbildung 2**).

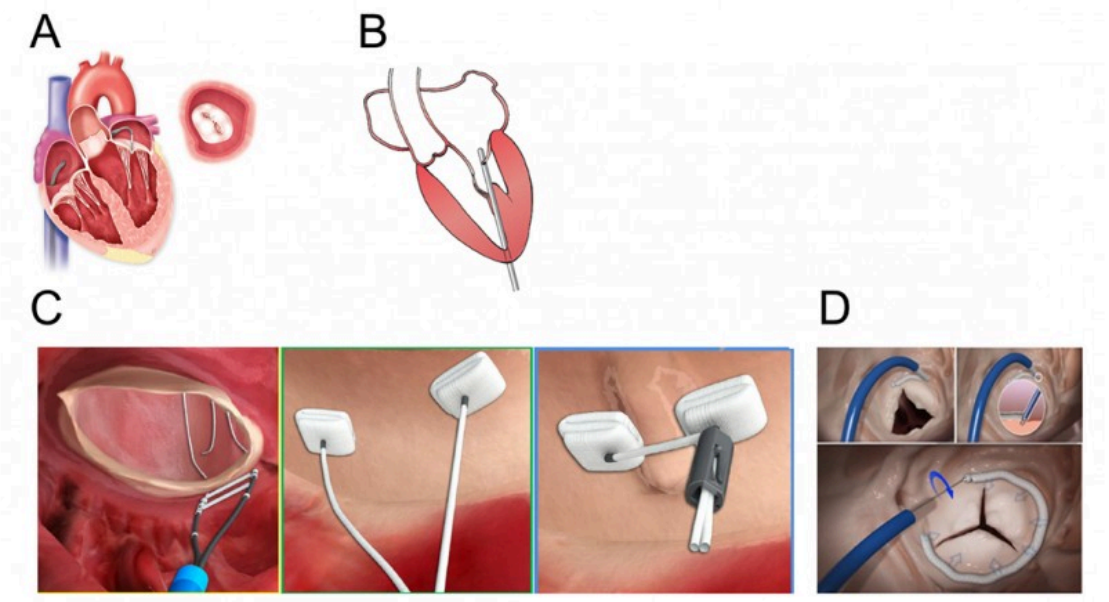


**Abb. 2:** Auswahl zugelassener kathetergestützter Verfahren zur Mitralklappenrekonstruktion; A) MitraClip; B) NeoChord; C) Mitralign; D) Cardioband

## Verfahren zur Mitralklappenrekonstruktion/Edge-to-Edge Verfahren

Der MitraClip (Abbott Vascular, Irvine, CA) ist das erste und am häufigsten benutzte kathetergestützte Verfahren zur Mitralklappenrekonstruktion (MKR). Es ist seit 2008 CE-Zertifiziert und inzwischen wurden mehr als 50.000 Patienten mit dem Verfahren therapiert. Das System benutzt das aus der Chirurgie bekannte Edge-to-Edge Verfahren. Das bedeutet, es verbindet die freien Ränder des vorderen und des hinteren Mitralklappensegels, verhindert dadurch einen Segelprolaps und stellt die Koaptation wieder her. Der Zugang erfolgt perkutan über die Femoralven im Hybrid-OP oder Katheterlabor und unter echokardiographischer Bildgebung. Die Hauptrisiken entsprechen denen eines Herzkatheters mit transseptaler Punktion.

Hauptkritikpunkte sind die eingeschränkte Reduktion der MI im Vergleich zur chirurgischen MKR und das potentielle Verwachsen der Segel, sodass eine chirurgische Rekonstruktion bei fortbestehender oder Rezidiv-MI mit Notwendigkeit zur operativen Therapie meist unmöglich wird.

Zahlreiche Studien haben die Wirksamkeit des Mitraclip-Verfahrens bestätigt. Die aktuellen europäischen Leitlinien empfehlen das Verfahren unter anderem bei symptomatischen inoperablen oder Hochrisikopatienten mit sekundärer (funktioneller) hochgradiger MI und somit bei Patienten mit deutlich erhöhtem Risiko. Die zukünftige Rolle des Mitraclip ist noch unklar. Denn selbst bei Patienten mit primärer MI, ohne Annulusverkalkung und gutem initalem Ergebnis nach Rekonstruktion, ist die Rezidivrate innerhalb von neun Jahren ohne Annuloplastie bei 40 %. Dies mag bei älteren und Hochrisikopatienten akzeptabel sein, jedoch nicht für Patienten welche auch für eine chirurgische MKR in Frage kommen.

## Ersatz der Sehnenfäden, Chordaeersatz

Ein weiteres Verfahren, das seit 2012 CE-zugelassen ist, ist das NeoChord DS 1000 (NeoChord, Inc., Louis Park, MN). Es erlaubt über einen transapikalen Zugang am schlagenden Herzen die Implantation von Neochordae zur Reparatur eines Segelprolapses. Hierbei werden die freien Segelränder gefangen. Das Gerät sticht dann einen Faden durch den Segelrand, welcher aus dem Herzen führt und epikardial am Apex befestigt wird. Auch wenn dieses Verfahren seit 2012 in Europa zugelassen ist, konnte es sich bislang nicht umfangreich durchsetzen und so sind die Erfahrungen immer noch begrenzt.

## Direktes Remodeling des Mitralanulus

Verschiedene Geräte stehen zum direkten Remodeling des Mitralanulus zur Verfügung und imitieren hiermit die chirurgische Implantation eines Anuloplastie-Rings. Das Mitralign-System (Mitralign, Inc., Tewksbury, MA) führt über einen perkutanen arteriellen Leistenzugang eine Naht-basierte Plikatur des posterioren Anulus durch. Durch die Plikaturen kommt es zu einer Raffung des Anulus und Wiederherstellung der Klappenkoaptation. Das Verfahren besitzt seit 2015 das CE-Zertifikat, in den bisher durchgeführten Studien zeigte sich jedoch bei einigen Patienten keine oder nur eine geringe Verbesserung der MI. Weiterhin ist die Rezidivrate bei reiner Plikatur des Anulus im Vergleich zur chirurgischen Implantation eines Anuloplastie-Rings erhöht.

Ebenfalls im Jahr 2015 erhielt das Valtech Cardioband (Valtech, Inc., Tel Aviv, Israel) das CE-Zertifikat. Valtech wurde 2016 von der Edwards Lifesciences Corporation (Irvine, California, USA) übernommen. Der Zugang erfolgt ähnlich zum Mitraclip über die Femoralvene und dann transseptal atrial. Mittels eines steuerbaren Katheters wird dann ein Anuloplastie-Band mit Ankerschrauben im Mitralanulus befestigt. Dieses Band kann dann unter echokardiographischer Kontrolle mittels eines Cinching-Mechanismus gerafft werden bis die MI zufriedenstellend reduziert ist. Erste Studien zeigen bei einigen ausgewählten Patienten eine deutliche und langanhaltende Reduktion der MI.

Eine Kombination des Cardioband mit einer anderen Reparaturtechnik wie z. B. dem Mitraclip bietet neue Therapieoptionen, Langzeitergebnisse stehen hier jedoch noch aus.

## Transkatheter Mitralklappenimplantation

Trotz der wachsenden Zahl zur Verfügung stehender kathetergestützter Mitralklappenrekonstruktionstechniken, sind viele Mitralklappenpathologien entweder nicht rekonstruierbar (z. B. verkalkte Segel) oder nach Rekonstruktion mit einer hohen Rezidivrate (sekundäre MI) verbunden. Aus diesem Grund erfolgt seit Jahren die Entwicklung der transkatheter Mitralklappenimplantation (TMVI). Die Fortschritte sind jedoch aufgrund des komplexen Aufbaus des Mitralklappen-Apparates deutlich langsamer als bei der Aortenklappe. Als größte Herausforderung

stellen sich hierbei die fehlende Verkalkung des Anulus als Verankerungsstruktur und die Gefahr einer Obstruktion des linksventrikulären Ausflusstraktes dar.

Es befinden sich aktuell zahlreiche TMVI-Systeme in klinischen Studien oder werden entwickelt (**Abbildung 3**). Obwohl die erste humane TMVI bereits 2012 durchgeführt wurde, ist bis jetzt kein System zur Verwendung außerhalb von Studien zugelassen worden.




**Abb. 3:** Übersicht einiger sich aktuell in klinischen Studien befindenden transkatheter Mitralklappenprothesen; A) Fortis B) Tendyne C) Tiara D) CardiAQ E) HighLife F) Caisson

## Zusammenfassung

Die kathetergestützte Klappentherapie hat sich in den letzten zehn Jahren zu einem festen Bestandteil der Therapie von Herzklappenerkrankungen, die gemeinsam durch Herz-Teams aus Kardiologen und Herzchirurgen erfolgt, entwickelt. Durch die zunehmende Erfahrung und verbesserte Klappenprothesen ist die TAVI zu einer sicheren und effektiven Therapie für Patienten mit hohem und mittlerem Risiko geworden. Langzeitergebnisse zum Vergleich mit den konventionellen chirurgischen Operationsverfahren stehen jedoch noch aus. Die Mitralklappenrekonstruktion erlaubt mittlerweile die Nachahmung vieler bewährter herzchirurgischer Methoden. Zur besseren Therapie der MI bedarf es jedoch häufig der Kombination mehrerer Techniken. Inwieweit dies möglich ist und zu welchen Ergebnissen dies führt, ist jedoch bis jetzt nicht ausreichend untersucht. Durch TMVI könnten

Hochrisikopatienten mit komplexen Pathologien therapiert werden, denen aktuell nur eine konservative Behandlung zur Verfügung steht. Obwohl die Entwicklung im Bereich der Mitralklappentherapie im Vergleich zur Aortenklappe langsamer voranschreitet, sind vielversprechende Lösungsansätze bereits greifbar und wahrscheinlich in einigen Jahren in unserem klinischen Alltag integriert.

## Literatur

[1] Mirabel M, Iung B, Baron G, Messika-Zeitoun D, Detaint D, Vanoverschelde JL, Butchart EG, Ravaud P and Vahanian A. What are the characteristics of patients with severe, symptomatic, mitral regurgitation who are denied surgery? European heart journal. 2007;28:1358-65.

[2] Iung B, Cachier A, Baron G, Messika-Zeitoun D, Delahaye F, Tornos P, Gohlke-Barwolf C, Boersma E, Ravaud P and Vahanian A. Decision-making in elderly patients with severe aortic stenosis: why are so many denied surgery? European heart journal. 2005;26:2714-20.

[3] Baumgartner H, Falk V, Bax JJ, De Bonis M, Hamm C, Holm PJ, Iung B, Lancellotti P, Lansac E, Munoz DR, Rosenhek R, Sjogren J, Tornos Mas P, Vahanian A, Walther T, Wendler O, Windecker S and Zamorano JL. 2017 ESC/EACTS Guidelines for the management of valvular heart disease: The Task Force for the Management of Valvular Heart Disease of the European Society of Cardiology (ESC) and the European Association for Cardio-Thoracic Surgery (EACTS). European heart journal. 2017.




*Arsalan M, Walther T: Kathetergestützte Klappentherapie. Passion Chirurgie. 2017 Dezember, 7(12): Artikel 03_03.*